研修報告

3月12日～19日に山梨県の林タカヒト削蹄所で研修をさせていただきました。短期間ではありましたが、削蹄技術はもちろん、牛舎の床の加工やグラインダーの使い方など様々なことを学べました。いくつかをここで紹介したいと思います。

「土抜き（マドリング）」

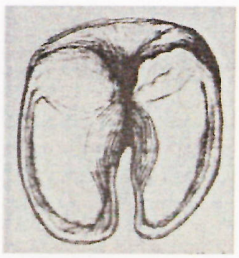

ダッチメソッドでは「土抜き」は左の写真のように内蹄も外蹄もほぼ同じ大きさにしていました。そもそも、この「土抜き」の役割は何であるかを考えると、①趾間へのストレス軽減、②病変の発見と予防、さらに③内蹄と外蹄の負面の面積を等しくするということでした。そのために外蹄の土抜きを大きく作る必要があります。左下の写真は右後肢の写真ですが、外蹄の土抜き(赤線)が広く作られています。これによって内外蹄のバランスが良くなります。

「蹄底の厚さ」

ダッチメソッドのように体系付けられた削蹄方法は、削蹄を学ぶ上で非常に重要ですが、あくまで「平均的な体型の牛」に適応するものだということを改めて考えさせられました。当然のことながら、初産牛と経産牛で蹄の大きさが異なります。さらに、つなぎ牛舎なのかフリーストールなのか、敷料は砂なのかオガクズなのか、パーラーまで、どれくらいの距離を移動するのか、などによって、適切な蹄底の厚さは違うということを考えなければなりません。場合によっては「削らない」ということも削蹄技術であり、牛の体型や飼養形態に合わせて適切な削蹄を選択することが重要だと感じました。

肢を上げたが、土抜きのみを作り蹄底は削らなかった牛

「枠場」

弊社ではコロサクや農家さんにある枠場を使用して蹄病治療を行っています。それぞれ利点はありますが、欠点として「保定が甘くなりやすい」ということが挙げられます。右の写真は林削蹄所で使用しているものとは違いますが、同じタイプの手動の枠場です。（林削蹄では油圧式の枠場を使用していました）。この枠場は、肢の保定がしっかりとしていて、削蹄中もほとんど肢は動きません。（蹄病処置時、私の保定が甘いかもしれないということは、あえて棚に上げさせてもらいますが、、、）良い治療のためには良い保定が大切であり、この枠場では簡単に良い保定が可能でした。この枠場は個人的にはオススメです。

今回の研修で学んだことは、まだまだ沢山ありますが、ここで全てを紹介しきれないのが残念です。この研修を今後の診療に活かしていきたいと思います。
最後になりましたが、研修を受け入れてくださった林タカヒトさん、従業員のみなさん、本当にありがとうございました。この場をお借りして、お礼申し上げます。

Yusuke IWASAWA